

牛樟芝对四氯化碳致大鼠慢性肝损伤的保护作用

杨淑贤, 赵青舟, 单宇, 高丽, 李立勇, 曹丽

(中国医学科学院药用植物研究所, 北京 100193)

摘要: 本文研究了牛樟芝对四氯化碳(CCl₄)致大鼠慢性肝损伤的保护作用。将雄性SD大鼠随机分为6组: 正常组、模型组、牛樟芝低(30 mg/kg)、中(60 mg/kg)、高(120 mg/kg)剂量组及秋水仙碱阳性对照组(0.1 mg/kg)。除正常组外, 均腹腔注射50% CCl₄橄榄油溶液, 1 mL/kg, 2次/周, 连续9周, 建立慢性肝损伤模型, 造模的同时, 牛樟芝组及阳性组灌胃给相应药物, 正常组和模型组灌胃给蒸馏水, 每日1次, 连续9周。处死大鼠, 检测血清中ALT、AST活性; 肝组织中SOD、MDA、GSH-Px及GSH; 计算脏器指数; HE染色观察肝组织的病理变化。结果表明, 与模型组相比, 牛樟芝可明显改善肝脏病理变化, 可显著降低CCl₄所致慢性肝损伤大鼠血清中ALT、AST活性($p < 0.01$), 同时高剂量组显著升高肝脏组织匀浆上清中SOD、GSH-Px活性、GSH含量, 并显著降低MDA含量($p < 0.05$, $p < 0.01$)。因此牛樟芝对CCl₄所致大鼠慢性肝损伤有明显的保护作用。

关键词: 牛樟芝; 四氯化碳; 慢性肝损伤; 保护作用

文章编号: 1673-9078(2018)02-38-43

DOI: 10.13982/j.mfst.1673-9078.2018.2.007

Protective Effects of *Antrodia Cinnamomea* on Chronic Liver Injury Induced by Carbon Tetrachloride in Rats

YANG Shu-xian, ZHAO Qing-zhou, SHAN Yu, GAO Li, LI Li-yong, CAO Li

(Institute of Medicinal Plant Development, Chinese Academy of Medical Sciences and Peking Union Medical College, Beijing 100193, China)

Abstract: The protective effects of *Antrodia cinnamomea*(AC) on the chronic liver injury induced by carbon tetrachloride (CCl₄) in rats were investigated in this study. First of all, male Sprague-Dawley (SD) rats were randomly divided into six groups: normal group, model group, low-dose of AC group (30 mg/kg), middle-dose of AC group (60 mg/kg), high-dose of AC group (120 mg/kg) and colchicine positive control group (0.1 mg/kg). Subsequently, in order to establish the model of chronic liver injury, all groups, except for the normal group, were injected intraperitoneally (i.p.) with 50% CCl₄ (CCl₄: olive oil= 1:1; V/V) at 1ml/kg body weight twice a week for 9 weeks. At the same time, AC groups and positive group were treated with the corresponding drugs once daily for 9 weeks. Correspondingly, the normal group and model group were gavaged with equal volume of distilled water once daily for 9 weeks. The rats were sacrificed and the activity of alanine aminotransferase (ALT) and aspartate aminotransferase (AST) in the serum were measured.; the activity of the superoxide dismutase (SOD), malondialdehyde (MDA), glutathione peroxidase (GSH-Px) and glutathione (GSH) in the liver tissue were measured. The indexes of the organ were calculated. The pathological changes of liver tissue in rats were observed by HE staining. The results showed that, compared with the model group, AC could significantly improve the pathological changes of the liver, and could significantly reduce the activity of ALT and AST in the serum of rats with chronic liver injury induced by CCl₄ ($p < 0.01$). Meanwhile, the activity of SOD, GSH-Px and GSH in the liver homogenate supernatant were significantly increased in high dose group, but the level of MDA was sharply declined in high dose group ($p < 0.05$, $p < 0.01$). Therefore, it was concluded that *Antrodia cinnamomea* had an obvious protective effect on chronic liver injury induced by CCl₄ in rats.

Key words: *Antrodia Cinnamomea*; carbon tetrachloride; chronic liver injury; protective effect

肝脏是人体最大的消化腺和实质性器官, 担负着人体重要的生理功能, 特别是在新陈代谢方面尤为重

收稿日期: 2017-09-06

作者简介: 杨淑贤(1993-), 女, 在读研究生, 研究方向: 天然药物抗肿瘤药理学

通讯作者: 曹丽(1966-), 女, 博士, 研究员, 研究方向: 天然药物抗肿瘤药理学

要, 但其易受病毒、药物、食品添加剂和酒精等多种因素影响而导致疾病。据报道, 超过600种化学物质会导致肝脏受损, 如四氯化碳、乙醇和对乙酰氨基酚等^[1]。反复的肝脏受损导致慢性肝损伤, 继而发展为肝纤维化、肝硬化甚至是肝癌, 因此, 慢性肝损伤是多种严重肝疾病的发生发展及最终走向肝功能衰竭的始动环节和共同途径^[2,3]。到目前为止, 临床治疗肝损

伤药物以秋水仙碱、马洛替酯、奥曲肽和水飞蓟素等为主^[4]，但是由于副作用大且缺乏特异性，致使慢性肝病广泛流行且成为世界高死亡率的疾病。所以，急需开发高效、安全的药物来治疗慢性肝病。

近年来，中草药对于肝损伤的治疗受到持续关注。牛樟芝 (*Antrodia cinnamomea*, AC) 是特产于台湾国宝级的保健食品，又称樟芝、牛樟菇、红樟和血灵芝等，属担子菌门菌蕈纲无褶菌目多孔菌科薄孔菌属，由于其仅长在台湾特有的牛樟树上，产量小、价格昂贵，故被誉为“森林中的红宝石”。几个世纪以来，牛樟芝一直被用来治疗食物中毒和增强肝功能^[5]，由于其疗效显著，逐渐成为台湾研究最热门的保健品及抗癌药物之一^[6]。近年来对其药理活性进行的研究显示，其具有抗炎、保肝、细胞毒、免疫调节、降血压、降胆固醇和抑制血小板凝集等多种生理活性。保肝作用是牛樟芝应用历史最悠久也最为显著的活性，研究者分别在急性酒精性肝损伤^[7,10]、CCl₄ 致大鼠亚急性肝损伤^[8]、CCl₄ 致小鼠急性肝损伤^[9]几个模型上，探究了牛樟芝的保护作用，但这些均是针对牛樟芝保护急性或亚急性肝损伤的研究，对于慢性肝损伤是否也同样具有保护作用还未见报道，因此本文首先成功建立了 CCl₄ 诱导的大鼠慢性肝损伤模型，从血清学、肝脏病理、肝细胞损伤、脂质过氧化等方面探究了牛樟芝的保肝作用及可能作用机制，为其开发为保健食品和保肝药品提供理论依据。

1 材料与方法

1.1 实验动物

清洁级雄性 SD 大鼠，SPF 级，150~180 g，购自北京斯贝福生物技术有限公司，许可证号 SCXK(京)2016-0002。按啮齿类动物饲养方法和条件饲养于 SPF 级动物房。

1.2 药品与试剂

牛樟芝，浅黄色粉末，由台湾易宏生物科技股份有限公司提供，经成分分析共 17 种成分，分别为 1,4-二甲氧基-2,3-亚甲二氧基-5-甲苯、2,2',5,5'-四甲氧基-3,4,3',4'-二亚甲二氧基-6,6-二甲基联苯、3 β ,15 α -二羟基-羊毛甾-7,9(11),24-三烯-21-乌苏酸、4-乙酰基安奎诺尔 B、硫色多孔菌酸、去氢硫色多孔菌酸、15 α -乙酰去氢硫色多孔菌酸、齿孔酸、去氢齿孔酸、methyl antcinatate 类 (A、B、H)、Antcin 类 (A、B、C、H、K)，其中主要成分为：Antcin K、Antcin B、去氢齿孔酸，纯度分别为 98.40%、53.94%和 99.89%，于常

温密闭条件下保存，使用前用蒸馏水配成不同浓度的溶液。

50% CCl₄ 橄榄油溶液：将 CCl₄ (分析纯，北京化学试剂有限公司) 与橄榄油 (山东鲁花集团有限公司) 按体积比 1:1 制成 50% 橄榄油剂。

秋水仙碱片 (昆药集团股份有限公司，批号：160908-01)；谷丙转氨酶 (glutamic-pyruvic transaminase, ALT)、谷草转氨酶 (glutamic oxalacetic transaminase, AST) 自动生化仪试剂盒、超氧化物歧化酶 (superoxide dismutase, SOD)、谷胱甘肽过氧化物酶 (glutathione peroxidase, GSH-PX)、还原型谷胱甘肽 (glutathione, GSH) 试剂盒、丙二醛 (malondialdehyde, MDA)、总蛋白定量测试试剂盒，均购自于南京建成生物工程有限公司；实验用其他试剂均为分析纯。

1.3 实验仪器

全自动生化分析仪 (BCKMANCOULTER, 型号：AU480)；-80 °C 冰箱，美国 NBS 公司；电子天平，梅特勒-托利多仪器有限公司，型号：AL104；离心机，德国 Heraeus 公司，型号：Labofuge 400R；酶标仪，美国 Bio-Tek 公司，型号：MQX 200；温控水浴箱，北京长风公司。

1.4 试验方法

1.4.1 实验动物分组、给药

健康雄性 SD 大鼠 60 只，随机分为 6 组，即正常组、模型组、牛樟芝低 (30 mg/kg)、中 (60 mg/kg)、高 (120 mg/kg) 剂量组和秋水仙碱阳性对照组 (0.1 mg/kg)。除正常组外，其余各组分别于腹腔注射 50% CCl₄ 橄榄油溶液，1 mL/kg，2 次/周，连续 9 周，造模，并于造模的同时，牛樟芝组及阳性对照组灌胃给相应药物，正常组和模型组灌胃给蒸馏水，每日 1 次，连续 9 周。试验期间，每天观察记录动物状态，每周称一次体重。最后一次给药后，禁食不禁水。

1.4.2 对脏器指数的影响

末次给药禁食后，戊巴比妥麻醉大鼠，进行眼眶取血，取血后，颈椎脱臼处死大鼠，解剖取肝脏和脾脏，用预冷的生理盐水清洗、拍照，并用滤纸吸干，用电子天平精密称重，计算肝指数和脾指数。

脏器指数(%)=脏器的重量(mg)/体重(g)

1.4.3 血清 ALT、AST 水平检测

眼眶取血所得的样品在 4 °C，3500 r/min 条件下，离心 10 min，取上清，分装于 EP 管中，-80 °C 冻存。全自动生化仪检测血清中 ALT、AST 的活性。

1.4.4 肝组织 SOD、GSH-PX 活性及 MDA、GSH 含量的测定

取 100 mg 冻存的肝组织，加入 9 倍量的生理盐水作为匀浆介质，在冰水浴中制成 10%大鼠肝组织匀浆液，4 °C，3500 r/min，离心 15 min，取上清液置-20 °C 保存。根据试剂盒的说明检测肝组织蛋白含量、SOD、GSH-PX 活性、GSH、MDA 含量。

1.4.5 肝脏病理学检测

将样品左中叶剪下置入 10%甲醛溶液固定后，0.01 mol/L 磷酸盐缓冲溶液（phosphate buffered solution, PBS）浸泡过夜，常规梯度酒精脱水，石蜡浸泡，包埋，制成 4 mm 石蜡切片。经二甲苯脱蜡及梯度酒精复水后，进行苏木素-伊红（HE）染色，再进行梯度酒精脱水，脱水后将组织切片中的酒精用二甲苯置换出来。最后滴加中性树胶封片，显微镜下观察肝组织切片的病理变化并拍照。

1.4.6 统计结果处理

实际数据用 $\bar{x} \pm s$ 表示，采用统计软件 SPSS 17.0 进行单因素方差分析和 t 检验等处理， $p < 0.05$ 认为差异具有统计学意义。

2 结果与讨论

2.1 各组对 CCl₄ 所致慢性肝损伤大鼠体重的影响

影响

饲养期间，各组大鼠体重、进食状况等方面表现正常，且无死亡情况，其体重变化如图 1，牛樟芝各剂量组与正常组相比，体重无显著性差异 ($p > 0.05$)；模型组在第 2 周时，体重显著下降，可能是由于 CCl₄ 毒物引起大鼠不适导致的，在第 7~9 周时，体重与正常组相比，差异显著 ($p < 0.01$)，同时观察其有皮毛光泽度欠佳、精神萎靡的现象，说明 CCl₄ 毒物会影响大

鼠食欲及对食物的吸收，并对大鼠的生活状态有一定影响；阳性组在第 6~9 周时，大鼠体重出现了与正常组相比差异显著的现象 ($p < 0.01$)，说明在减轻 CCl₄ 毒物对大鼠体重影响这一方面，秋水仙碱的作用有限。

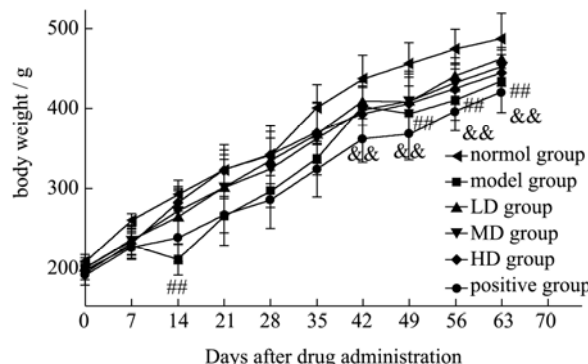


图 1 体重变化

Fig.1 The changes of body weight

注：normal 表示正常组；model 表示模型组；LD 表示牛樟芝低剂量组（30 mg/kg）；MD 表示牛樟芝中剂量组（60 mg/kg）；HD 表示牛樟芝高剂量组（120 mg/kg）；positive 表示秋水仙碱阳性对照组（0.1 mg/kg），下同。此外，本图中，## 表示模型组与正常组比，差异极显著 ($p < 0.01$)，&& 表示阳性对照组与正常组比，差异极显著 ($p < 0.01$)。

2.2 牛樟芝对 CCl₄ 所致慢性肝损伤大鼠肝脏

指数、脾脏指数的影响

表 1 结果显示，模型组大鼠肝脏、脾脏指数显著升高 ($p < 0.01$ 或 $p < 0.05$)，较正常组分别升高了 10.62%、7.22%，提示模型组大鼠的肝脏、脾脏存在明显受损肿胀的情况。与模型组比，秋水仙碱阳性组有抑制肝脏增大的作用；牛樟芝给药组的肝脏、脾脏指数虽有所降低，但差异不显著 ($p > 0.05$)，经分析可能是因为牛樟芝改变肝脏指数、脾脏指数是一个漫长的过程，本实验的给药周期短，还不足以造成显著影响。

表 1 牛樟芝对大鼠肝指数及脾脏指数的影响 ($\bar{x} \pm s$, n=10)

Table 1 Effects of AC on the relative liver weight and relative spleen weight in rats ($\bar{x} \pm s$, n = 10)

Group	Dose/(mg/kg)	Relative liver weight/%	Relative spleen weight/%
normal group	-	24.86±1.33	1.67±0.12
model group	-	27.50±1.31 ^{##}	1.80±0.10 [#]
LD group	30	26.52±1.51	1.74±0.12
MD group	60	26.65±1.95	1.71±0.17
HD group	120	26.48±1.93	1.77±0.11
positive group	0.1	25.91±0.54*	1.75±0.11

注：##表示与正常组比，差异极显著 ($p < 0.01$)；#表示与正常组比，差异显著 ($p < 0.05$)；**表示与模型组比，差异极显著 ($p < 0.01$)；*表示与模型组相比，差异显著 ($p < 0.05$)。下同。

2.3 牛樟芝对 CCl₄ 所致慢性肝损伤大鼠血清中 ALT、AST 的影响

CCl₄ 毒物进入肝脏后, 激活细胞色素 P450, 继而生成三氯甲基自由基 ($\cdot\text{CCl}_3$), 使细胞膜及细胞器膜脂质过氧化, 膜的结构和功能被破坏, 通透性增强, 胞浆内转氨酶渗出, 血清中 ALT、AST 含量上升^[11,12]。因此, CCl₄ 诱导的慢性肝损中, ALT、AST 是检测肝功能的最重要、最敏感的指标, 其活性的高低反映了肝脏受损的程度^[13]。

表 2 结果显示, 模型组大鼠血清 ALT、AST 活力较空白组分别升高了 35.80%、12.83%, 且与正常组的差异达到了极显著水平 ($p<0.01$), 提示肝损伤模型成功; 与模型组相比, 秋水仙碱阳性组 ALT、AST 活力分别下降了 30.24%、34.55%, 差异显著 ($p<0.01$); 牛樟芝各剂量组大鼠血清中 ALT、AST 活力随着牛樟芝剂量的增加而逐渐降低。

其中, 牛樟芝高剂量组降低尤为明显, 较模型组分别降低了 33.48%、45.55%, 已明显优于秋水仙碱阳性组, 表明了牛樟芝对慢性肝损伤大鼠的肝功能有不同程度的改善作用, 之前的文献有报道过, 牛樟芝中活性成分以三萜类成分最特别, 高达 200 以上, 是其他菇菌无法相比的, 占牛樟芝功能活性成分 50% 以上, 具有极高的药用价值^[18,20], 推断该部分的改善作用可能是与保肝活性成分三萜类化合物 (AntcinB、C、H、去氢齿孔酸) 和 4-乙酰基安卓奎诺尔 B 相关^[5,6], 但究竟是哪种成分起主要作用还是多种成分协同或叠加等有待于深入研究。

表 2 牛樟芝对血清 ALT 和 AST 活性的影响 ($\bar{x}\pm s$, n=10)

Table 2 Effects of AC on the activity of AST and ALT in serum

Group	Dose/(mg/kg)	ALT/(IU/L)	AST/(IU/L)
normal group	-	39.25±4.37	177.12±5.78
model group	-	53.01±7.78 ^{###}	199.85±4.85 ^{###}
LD group	30	37.38±6.44 ^{**}	145.05±15.12 ^{**}
MD group	60	36.57±2.86 ^{**}	135.05±17.85 ^{**}
HD group	120	35.26±6.28 ^{**}	108.82±8.44 ^{**}
positive group	0.1	36.98±3.72 ^{**}	130.8±18.55 ^{**}

2.4 牛樟芝对 CCl₄ 所致慢性肝损伤大鼠肝脏

表 3 牛樟芝对 CCl₄ 所致肝损伤大鼠肝组织匀浆 SOD、GSH-Px 活性及 MDA、GSH 含量的影响 ($\bar{x}\pm s$, n=10)

Table 3 Effect of AC on the levels of SOD, GSH-Px, MDA and GSH in liver induced by CCl₄ ($\bar{x}\pm s$, n=10)

Group	Dose/(mg/kg)	SOD/(U/mL)	GSH-Px/(U/mgprot)	MDA/(nmol/mgprot)	GSH/($\mu\text{mol/gprot}$)
normal group	-	246.95±6.90	512.77±24.43	14.02±1.79	65.32±14.01

SOD、GSH-Px 活性及 MDA、GSH 含量影响

脂质过氧化是慢性肝损伤的最主要且最被广泛研究的作用机制之一^[14]。CCl₄ 进入机体后, 引起肝细胞膜受损的同时, 亦可产生大量新的活性氧 (ROS), 促发脂质过氧化的链式反应, 继而损伤肝脏中的各种细胞^[14,15]。

SOD 是机体内可清除自由基的重要的抗氧化酶之一。而 MDA 是脂质过氧化的最终产物, 可影响线粒体呼吸链复合物及多种关键酶活性, 破坏肝细胞, 与肝细胞释放的细胞因子一起介导肝细胞坏死。因此, SOD 和 MDA 的测定常常相互配合, 分别间接反映机体清除自由基的能力和细胞氧化性损伤的程度^[12]。

GSH 是重要的抗氧化剂和自由基清除剂, 从根本上防止脂肪肝和肝的纤维化, 并且也是谷胱甘肽过氧化物酶 (GSH-Px) 和谷胱甘肽巯基转移酶 (GST) 两种酶类的底物, 为二种酶分解过氧化物所必需。GSH-Px 是机体内广泛存在的一种重要的催化过氧化氢分解的酶, 其特异性催化 GSH 对过氧化氢的还原反应, 从而保护细胞结构及功能不受过氧化物的干扰和损害^[13,16]。因此本实验通过测定 MDA 以评价牛樟芝对 CCl₄ 大鼠的氧化损伤程度的影响, 检测 GSH、GSH-Px 和 SOD 反映牛樟芝对 CCl₄ 大鼠的抗氧化水平。结果见表 3, 与正常组比较, 模型组大鼠肝匀浆中 GSH-Px、SOD 活性和 GSH 含量显著下降 ($p<0.01$), MDA 含量显著升高 ($p<0.01$), 说明 CCl₄ 毒物对大鼠肝脏已造成严重的氧化损伤; 秋水仙碱组显著升高了 GSH 含量 ($p<0.01$), 降低了 MDA 含量 ($p<0.05$), 但对 GSH-Px 和 SOD 的作用不显著; 与模型组相比, 牛樟芝高剂量组的 GSH-Px、GSH、SOD 分别升高了 15.28%、66.40%、11.68%, MDA 含量降低了 36.17%, 尤其是对 GSH-Px、GSH、MDA 的影响已极其显著 ($p<0.01$), 说明高剂量组明显减轻了肝脏的氧化损伤, 该显著作用是否与之前报道的牛樟芝抗氧化的主要活性成分 AntcinC 密切相关^[6], 还需要进一步研究证实, 但是再综合四个指标可看出, 低、中剂量组也有不同程度的抗氧化损伤作用, 但是不及高剂量明显, 可能是由于其剂量改变, 活性成分含量也随之变化引起的。

转下页

接上页

model group	-	207.85±6.73 ^{##}	412.26±37.25 ^{##}	18.91±3.00 ^{##}	40.68±6.45 ^{##}
LD group	30	216.59±11.93	470.73±24.72	18.48±1.54	51.41±17.44
MD group	60	220.46±7.76*	470.82±18.14*	11.84±1.35**	52.46±16.89
HD group	120	232.13±18.36*	475.27±29.12**	12.07±2.32**	67.69±12.70**
positive group	0.1	217.94±16.33	474.53±38.28	16.05±1.17*	73.06±6.73**

2.5 牛樟芝对 CCl₄ 所致慢性肝损伤大鼠肝脏

组织病理学的影响

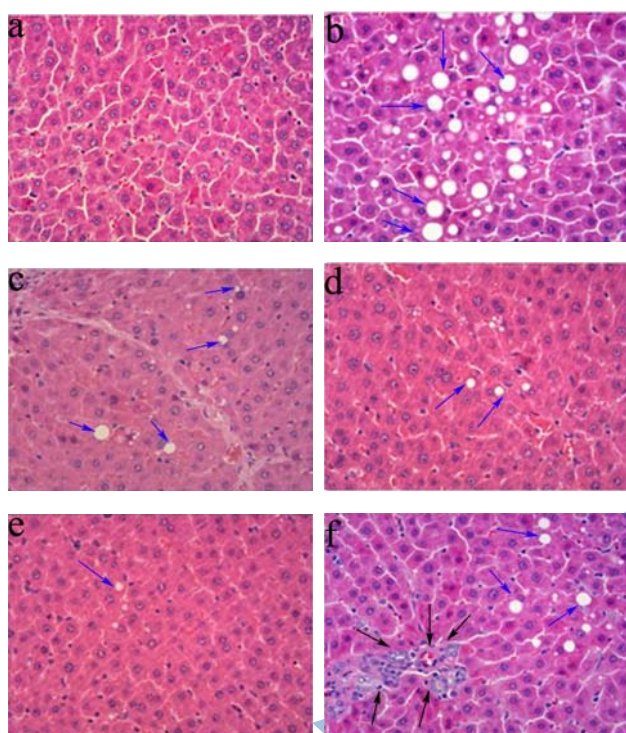


图2 牛樟芝对 CCl₄ 致慢性肝损伤大鼠肝脏组织的病理学观察 (400×)

Fig.2 Effects of AC on the liver histopathological features in rats with chronic liver injury induced by CCl₄ (400×)

注: a.正常对照组; b.CCl₄ 慢性肝损伤模型组; c.牛樟芝低剂量组; d.牛樟芝中剂量组; e.牛樟芝高剂量组; f.秋水仙碱阳性组。蓝色箭头指示的是脂肪空泡,黑色箭头指示的是炎症细胞浸润。

肝脏病理学检查被认为是判断肝脏损伤的金标准,图2病理切片显示,正常组大鼠的肝组织结构正常,肝细胞大小一致,成索状排列,无水肿、脂肪变性和炎症浸润等现象(图2a);模型组大鼠的肝细胞广泛且重度脂肪变性,胞浆内可见弥漫性、大小不等的脂肪空泡,部分区域肝细胞点状、灶状坏死,汇管区伴炎症细胞浸润,增生(图2b);牛樟芝低中高剂量组肝细胞形态基本正常,上述的病理现象较模型组均有明显改善,尤以中、高剂量组改善最明显,视野

内几乎未见脂肪空泡,肝细胞无变性、坏死等损伤性改变(图2c、d、e),由此表明牛樟芝可减轻 CCl₄ 对肝细胞的损害,保护肝细胞的完整性,对 CCl₄ 慢性肝损伤出现的脂肪变性和炎症病理学改变具有一定的逆转和抑制其发展的作用;秋水仙碱阳性组轻度脂肪变性,且有炎症细胞浸润,与牛樟芝各组相比较,其病理改善作用并不明显(图2f),这与文献报道的秋水仙碱对慢性肝损伤大鼠总的病理损伤改善作用有限相一致^[19],因此,认为秋水仙碱在慢性肝损伤的治疗中,它的主要作用在于降低 ALT、AST 酶活性,增强机体抗氧化能力,病理改善作用并不显著。

3 结论

3.1 本文在成功制备 CCl₄ 致慢性肝损伤模型的基础上,探究了牛樟芝对大鼠慢性肝损伤的保护作用,结果显示:牛樟芝各剂量组大鼠体重较正常组无显著差异,肝脏、脾脏指数较模型组有所降低,可显著降低血清 ALT、AST 活性,肝组织 H&E 染色结果也显示牛樟芝有明显的病理改善作用。

3.2 在上述研究结果基础之上,我们又首次从脂质过氧化方面探究了牛樟芝对大鼠慢性肝损伤的保护作用。本研究中,模型组的抗氧化物质 GSH-PX、SOD 活性显著降低,GSH 含量显著减少,脂质过氧化终产物 MDA 含量显著增加,证实了 CCl₄ 致大鼠体内活性氧的过度激活和脂质过氧化是肝脏损伤的主要原因之一^[17]。而牛樟芝高剂量组显著升高了 GSH-PX、SOD 活性及 GSH 含量,并显著降低了 MDA 含量,表明了牛樟芝可增强机体抗氧化能力,抑制脂质过氧化反应,从而保护肝脏的结构和功能。

3.3 总之,上述的研究结果证实了牛樟芝具有保肝和对抗慢性肝损伤的作用,有望开发为保健食品和保肝药品,其作用机制可能与抑制脂质过氧化反应、清除体内过多的自由基、提高组织的抗氧化能力和调节血脂代谢相关,但是其确切机制及起主要作用的护肝活性成分还需要更深入的研究。

参考文献

- [1] Xia D Z, Zhang P H, Fu Y, et al. Hepatoprotective activity of puerarin against carbon tetrachloride-induced injuries in rats:

- a randomized controlled trial [J]. Food & Chemical Toxicology, 2013, 59(8): 90-95
- [2] Ramachandran P, Henderson N C. Antifibrotics in chronic liver disease: tractable targets and translational challenges [J]. Lancet Gastroenterol & Hepatol, 2016, 1(4): 328-340
- [3] 蔡兆斌,庄让笑,潘旭旺,等.N-乙酰半胱氨酸对慢性肝损伤大鼠 Nrf2 及 HO-1 和 γ -GCS 表达的影响[J].中国药理学与毒理学志,2016,30(11):1136-1141
CAI Zhao-bin, ZHUANG Rang-xiao, PAN Xu-wang, et al. Effect of N-acetylcysteine on Nrf2, heme oxygenase-1 and γ -glutamyl cysteine synthetase in rats with chronic hepatic injury [J]. Chinese Journal of Pharmacology and Toxicology, 2016, 30(11): 1136-1141
- [4] 莫志华,王振常.抗肝纤维化治疗的临床研究进展[J].广西医学,2014,8:1126-1129
MO Zhi-hua, WANG Zhen-chang. Clinical research progress of anti-fibrosis treatment [J]. Guangxi Medical Journal, 2014, 8: 1126-1129
- [5] Lu MC, El-Shazly M, Wu T Y, et al. Recent research and development of *Antrodia cinnamomea* [J]. Pharmacology & Therapeutics, 2013, 139(2): 124-156
- [6] 张远腾,李晓波.牛樟芝化学成分及其药理作用研究进展[J].中草药,2016,47(6):1034-1042
ZHANG Yuan-teng, LI Xiao-bo. Research progress on active components of *Antrodia cinnamomea* and their pharmacological effects [J]. Chinese Traditional and Herbal Drugs, 2016, 47(6): 1034-1042
- [7] 王瑾,徐财泉,王宫.牛樟芝浓缩胶囊对小鼠急性酒精肝损伤的保护作用[J].现代中药研究与实践,2014,5:44-46
WANG Jin, XU Cai-quan, WANG Gong. Protective effects of enriched capsules of *antrodia camphorata* on acute alcohol liver injury in mice [J]. Research and Practice of Chinese Medicines, 2014, 28(5): 44-46
- [8] 李俊鹏,金毅,王平,等.牛樟芝胶囊对大鼠四氯化碳肝损伤的保护作用研究[J].中国药师,2013,16(7):964-966
LI Jun-peng, JIN Yi, WANG Ping, et al. Protective effect of *Taiwanofungus camphorata* capsules on rat liver injury induced by tetrachloromethane [J]. China Pharmacist, 2013, 16(7): 964-966
- [9] Huang G J, Deng J S, Huang S S, et al. Hepatoprotective effects of eburicoic acid and dehydroeburicoic acid from *Antrodia camphorata* in a mouse model of acute hepatic injury [J]. Food Chemistry, 2013, 141(3): 3020-3027
- [10] Lu Z M, Tao W Y, Zou X L, et al. Protective effects of mycelia of *Antrodia camphorata* and *Armillariella bescens* in submerged culture against ethanol-induced hepatic toxicity in rats [J]. Journal of Ethnopharmacology, 2007, 110(1): 160-164
- [11] Ma J Q, Ding J, Zhang L, et al. Hepatoprotective properties of sesamin against CCl₄ induced oxidative stress-mediated apoptosis in mice via JNK pathway [J]. Food & Chemical Toxicology, 2014, 64(2): 41
- [12] 王薇,张旋,许苗苗,等.珠子参总皂苷对四氯化碳致大鼠慢性肝损伤的保护作用[J].中药药理与临床,2014,5:70-73
WANG Wei, ZHANG Xuan, XU Miao-miao, et al. Protective effects of total saponins from *Panacismajoris* rhizome against CCl₄-induced chronic hepatic injury in rats [J]. Pharmacology and Clinics of Chinese Materia Medica, 2014, 5: 70-73
- [13] 罗亦灵,石磊,王颖钰,等.复方龙葵颗粒对四氯化碳致大鼠慢性肝损伤的保护作用[J].中药药理与临床,2014,1:105-109
LUO Yi-ling, SHI Lei, WANG Ying-yu, et al. Effect of complex granula of *Solanum nigrum* on chronic liver injury by CCl₄ in rats [J]. Pharmacology and Clinics of Chinese Materia Medica, 2014, 1: 105-109
- [14] 董婧婧,刘艳菊,陈祥胜,等.三七粉对四氯化碳(CCl₄)诱导的大鼠慢性肝损伤的保护作用[J].中国现代医学杂志,2017,27(8):32-37
DONG Jing-jing, LIU Yan-ju, CHEN Xiang-sheng, et al. Protective effect of *panaxnotoginseng* powder on CCl₄ induced chronic liver injury in rats [J]. China Journal of Modern Medicine, 2017, 27(8): 32-37
- [15] Hamdy N, El-Demerdash E. New therapeutic aspect for carvedilol: antifibrotic effects of carvedilol in chronic carbon tetrachloride-induced liver damage [J]. Toxicol Appl Pharmacol, 2012, 261(3): 292-299
- [16] 刘晨琪,高丽,霍小位,等.诸葛菜种子水提物对急性酒精肝损伤小鼠的保护作用[J].现代食品科技,2017,33(8):7-11
LIU Chen-qi, GAO Li, HUO Xiao-wei, et al. Protective Effect of water extracts from *Orychophragmus violaceus* seed on alcohol induced acute liver injury in mice [J]. Modern Food Science and Technology, 2017, 33(8): 7-11
- [17] 赵文玺,金梅花,李天,等.草苈蓉水萃取物对四氯化碳致肝损伤小鼠肝脏氧化应激的干预作用[J].中国中药杂志,2013,38(6):875-878
ZHAO Wen-xi, JIN Mei-hua, LI Tian, et al. Intervention effect of aqueous fractions from *Boschniakia rossica* on hepatic oxidative stress in mice with liver injury induced by carbon tetrachloride [J]. China Journal of Chinese Materia Medica, 2013, 38(6): 875-878

- [18] 赵春艳,吴素蕊,高观世,等.牛樟芝药用功能成分作用及应用进展[J].食品工业科技,2016,37(23)
ZHAO Chun-yan, WU Su-rui, GAO Guan-shi, et al. Research progress of the medicinal function components and utilization of Antrodiacinnamomea [J]. Science and Technology of Food Industry, 2016, 37(23)
- [19] 李瀚旻,盛国光,张建军,等.秋水仙碱抗大鼠慢性肝损伤及肝纤维化的实验研究[J].中西医结合肝病杂志,1995, 4:21-22
LI Han-min, SHENG Guo-guang, ZHANG Jian-jun, et al. Experimental study of colchicine on chronic liver injury and hepatic fibrosis in rats [J]. Chinese Journal of Integrated Traditional and Western hepatopathy, 1995, 4: 21-22
- [20] 杨璐,黄正明.牛樟芝研究进展[C]//中国医药教育论坛-中国医药教育协会三次理事大会暨学术年会论文专辑.2013
YANG Lu, HUANG Zheng-ming. Antrodia Camphorata Research [C]// China Medicine Education Association. 2013

现代食品科技